



CHIRURGIE THORACIQUE / THORACIC SURGERY

TRAITEMENT DES HYPERPLASIES THYMIQUES : A PROPOS DE 5 CAS OPERES / SURGICAL TREATMENT OF THYMIC HYPERPLASIA : 5 CASES

O. DIARRA, AG. CISS, S. MBAMENDAME, PA. DIENG, PS. BA, S. DIATTA, M. GAYE, A. NDIAYE, O. KANE, M. NDIAYE.

Clinique de Chirurgie Thoracique et Cardio-Vasculaire, CHNU Fann, Dakar, Sénégal.

Correspondance : Dr Oumar DIARRA,
Clinique de Chirurgie Thoracique et Cardio-vasculaire,
BP 6308 Dakar-Etoile, DAKAR, SENEGAL
Email : oumardr2001@yahoo.fr

Résumé

Introduction : Les hyperplasies thymiques se caractérisent par une pathogénèse complexe et des tableaux cliniques variés sources d'attitudes thérapeutiques controversées.

Objectif : Insister sur la rareté, les difficultés diagnostiques et rapporter les résultats de la chirurgie dans les hyperplasies thymiques.

Malades et méthodes : Dans cette étude rétrospective 5 dossiers de patients opérés pour une hyperplasie thymique entre 1995 et 2005 ont été étudiés. Il s'agissait de 2 cas d'hyperplasie thymique vraie (type I), de 2 cas d'hyperplasie thymique lympho-folliculaire (type II) et d'un cas d'hyperplasie thymique massive (type III). Les données pré-opératoires, la technique chirurgicale et ses résultats ont été analysés. Le recul moyen a été de 3,38 ans.

Résultats : La série comptait 3 hommes (1 pour chaque type) et 2 femmes (1 pour le type I et 1 pour le type II), d'âge moyen égal à 14,70 ans. Dans les types I et III, les signes respiratoires étaient dominants. Dans le type II, en plus des signes respiratoires, un syndrome myasthénique était présent. L'imagerie thoracique avait permis d'objectiver une augmentation de la taille du thymus dans 4 cas (2 cas pour le type I, 1 pour le type II et 1 pour le type III). Tous les patients avaient bénéficié d'une thymectomie totale par sternotomie médiane. Les suites opératoires étaient simples. Après un recul moyen de 3,38 ans, les résultats étaient jugés satisfaisants.

Conclusion : Les hyperplasies thymiques sont rares. Elles constituent un groupe hétérogène dont le traitement reste controversé. La chirurgie demeure le traitement de choix en milieu sous médicalisé ou lorsque le suivi médical des patients est aléatoire.

Mots-clés : Hyperplasie thymique, Diagnostique, Chirurgie.

Summary

Introduction: Thymic hyperplasias are characterized by polymorphic clinical presentations and complex pathogenesis which lead to controversial therapeutic modalities.

Objective: To emphasize on the rareness, the diagnostic difficulties and to report the results of the surgery in thymic hyperplasias.

Patients and methods: In a retrospective study, 5 files of patients operated on for thymic hyperplasia between 1995 and 2005, were reviewed. There were 2 cases of true thymic hyperplasia (type I), 2 cases of follicular thymic hyperplasia (type II) and 1 case of massive thymic hyperplasia (type III). Preoperative data, surgical treatment and its results were studied. The average follow up time was 3.38 years.

Results: There were 3 men (1 of each type) and 2 women (1 of type I and 1 of type II), with mean age of 14.70 years. In types I and III the respiratory signs were dominant. In types II, in addition to respiratory signs, myasthenic syndrome was present. The thoracic imaging showed an increased size of the thymus in 4 cases (2 cases for type I, 1 for type II and 1 for type III). All patients underwent total thymectomy by median sternotomy. After an average follow up time of 3.38 years the results were deemed to be satisfactory.

Conclusion: Thymic hyperplasias are rare. They form a heterogeneous pathological group whose treatment remains controversial. Surgery remains the treatment of choice in an under developed medical area or when the medical follow up of patients is irregular.

Key words: Thymic hyperplasia, Diagnosis, Surgery.

Introduction

Les hyperplasies thymiques (HT) sont des pathologies pseudo-tumorales bénignes de la glande thymique. Selon leur aspect morphologique et leur présentation clinique trois types sont décrits. Le type I comprend les hyperplasies thymiques vraies, le type II les hyperplasies thymiques lympho-folliculaires et le type III les hyperplasies thymiques massives (1,2). Leur pathogenèse complexe et distincte ainsi que les difficultés diagnostiques avec les autres tumeurs du médiastin antérieur notamment les thymomes sont sources d'attitudes thérapeutiques controversées.

Nous rapportons une série chirurgicale de 5 cas d'hyperplasie thymique.

Patients et Méthodes

Les dossiers de 5 patients opérés entre Mai 1995 et Juin 2005 pour une hyperplasie thymique ont été analysés de façon rétrospective. La série comporte 2 patients (N° 1 et N° 2) du type I, 2 patients (N° 4 et N° 5) du type II et 1 patient (N° 3) du type III. Pour chaque patient, les antécédents, les données cliniques et paracliniques, le traitement chirurgical et ses résultats ont été analysés. La durée moyenne du suivi a été de 3,38 ans (1 an et 10 ans).

Résultats

Caractéristiques cliniques des patients

Les patients étaient tous symptomatiques. Le patient n°1 avait un thorax en carène. Il était admis pour une détresse respiratoire et avait des antécédents de dyspnée nocturne et de broncho-pneumopathies répétées. La patiente n°2 avait consulté pour des douleurs retro-sternales spontanées, intermittentes, fixes, aggravées par le décubitus dorsal évoluant depuis 3 mois. Elle avait bénéficié d'une lobo-isthmectomie gauche pour un goitre euthyroïdien 2 ans auparavant. Le patient n°3 était admis pour une détresse respiratoire. Il avait un passé de pneumopathies trainantes et récidivantes avec des épisodes de dyspnée nocturne remontant à la naissance. Le patient n°4 était hospitalisé pour une détresse respiratoire. L'interrogatoire révélait l'existence depuis 3 mois d'une dyspnée d'effort, d'une dysphagie intermittente et d'une faiblesse musculaire des membres. La patiente n°5 était suivie depuis 8 mois pour une myasthénie généralisée mal contrôlée par le traitement médical. Le Tableau I résume les caractéristiques des patients.

Méthodes diagnostiques

L'imagerie du thorax (radiographie et tomodensitométrie) avait permis de noter un élargissement du médiastin aux dépens de thymus chez les patients n°1, n°2, n°3, et n°4 ; cette augmentation était diffuse et homogène sans masse focale ni modification de la forme triangulaire normale de la glande (**Figure 1**).

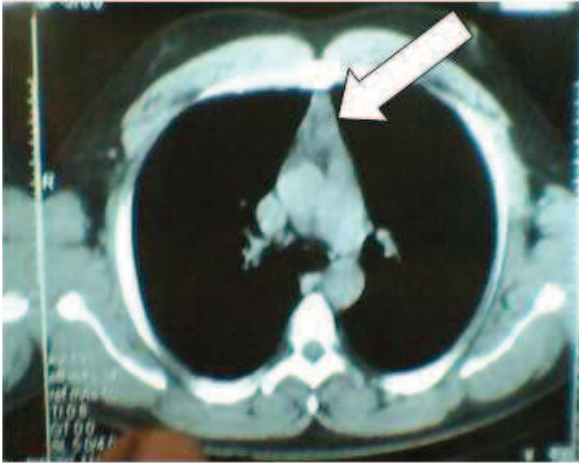


Figure 1: Image tomodensitométrique d'une hyperplasie thymique (flèche).

Le thymus avait une taille normale chez la patiente n°5. L'échographie et la scintigraphie ont mis en évidence un lobe thyroïdien restant normal chez la patiente n°2.

La myasthénie était authentifiée chez le patient n°4 par la découverte d'un bloc neuro-musculaire à l'électromyographie et par la présence dans le sérum d'anticorps anti-récepteurs de l'acétylcholine.

Approches thérapeutiques

Tous les patients ont été opérés. La voie d'abord était une sternotomie médiane totale. A l'exploration chirurgicale du médiastin antérieur, on retrouvait une augmentation diffuse et homogène de la taille du thymus sans masse focale palpable chez les patients n°1, n°2, n°3 et n°4. La taille de la glande était normale la patiente n°5. Une thymectomie totale était réalisée chez tous les patients. La **Figure 2** illustre une pièce opératoire de thymectomie.

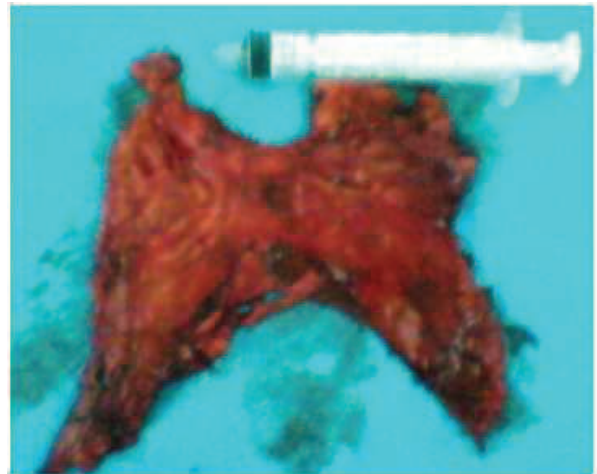

Figure 2 : Pièce opératoire de thymectomie pour hyperplasie thymique

En raison de l'indisponibilité de l'examen anatomopathologique extemporané, une ablation complète de toute la graisse médiastinale antérieure inter-pulmonaire était également effectuée.

La synthèse sternale était faite sur un drain retrosternal aspiratif passant dans la cavité pleurale droite dans deux cas de brèche pleurale accidentelle. Le poids moyen du thymus était de 253,8 grammes (20 et 534 grammes) (**Tableau I**).

Tableau I : Caractéristiques cliniques des patients

Patient N°	Age/ Sexe	Signes cliniques	Biologie	EMG	Poids thymus (Normal) (15)
1	3 ans/M	Dyspnée, DR, BP répétées	Normale	NE	150 g (26g)
2	40 ans/F	Douleurs retrosternales	Normale	NE	140 g (21g)
3	6 mois/M	DR, BP récidivantes	Lymphocytose sanguine	NE	534 g (20g)
4	16 ans/M	Dyspnée, DR, Dysphagie, Faiblesse musculaire	aaRac = 78,70 mmol/l	BN M	425 g (21g)
5	14 ans/F	Myasthénie généralisée	aaRac = 80,50 mmol/l	BN M	20 g (26g)

Abréviations : EMG = électromyogramme, DR = détresse respiratoire, BP = broncho-pneumopathies, NE = non effectué, aaRac = anticorps anti-récepteurs de l'acétylcholine, BNM = bloc neuro-musculaire

Résultats histologiques

L'examen histologique des pièces opératoires retrouvait 2 cas d'hyperplasie thymique de type I (patients n°1 et n°2), 2 cas de type II (patients n°4 et n°5) et 1 cas de type III (patient n°3).

Résultats du traitement et survie

Les suites opératoires étaient simples pour les patients avec une régression des symptômes. Le traitement anti-cholinestérasique à base de pyridostigmine était poursuivi chez les 2 patients ayant une myasthénie. Une rémission complète de la myasthénie était obtenue 6 mois après la thymectomie pour le patient n°4. Pour la patiente n°5 une amélioration notable était constatée 9 mois après la chirurgie autorisant une réduction des doses de pyridostigmine. La durée moyenne du suivi était de 3,38 ans (1 an et 10 ans) et aucune récurrence thymique n'était notée.

Discussion

Les hyperplasies thymiques regroupent 3 types histologiques^{1,2}. Le type I regroupe les hyperplasies thymiques vraies qui se définissent comme une hypertrophie du cortex et de la médullaire de la glande thymique sans anomalie histologique. Le type II comprend les hyperplasies thymiques lympho-folliculaires caractérisées par une prolifération des cellules folliculaires avec ou sans augmentation de taille du thymus. Le type III englobe les hyperplasies thymiques massives qui présentent les mêmes caractéristiques histologiques que les hyperplasies vraies, mais se singularisent par une augmentation de la masse du thymus supérieure à l'ombre cardiaque sur le télécoeur radiologique de face et/ou par un poids du thymus supérieur à 2 % de la masse corporelle^{1,2,3}.

Les HT sont rares et représentent 1 % de l'ensemble des lésions du thymus⁴. Nous avons colligés 5 cas en 10 ans.

L'âge de survenue des HT varie selon le type. Le type I survient à tout âge⁵. Le type II atteint surtout l'adolescent et l'adulte jeune^{4,5} tandis que le type III est l'apanage du nouveau-né, du nourrisson et de l'enfant^{2,3}.

Selon le sexe, les types I et III atteignent équitablement les hommes et les femmes alors que le type II est plus fréquent chez la femme^{2,5,6}.

Les facteurs étiologiques et les circonstances de survenue des HT restent obscures, complexes et variables d'un type à l'autre. Le type I peut être idiopathique ou être lié à un phénomène de rebond immunologique en réponse à un stress important (chimiothérapie anticancéreuse, irradiation ou brûlure) ou encore accompagner

certaines traitements et maladies endocriniens voire certaines affections infectieuses^{1,4,5}. Les 2 types I de notre étude sont probablement idiopathiques car aucune des étiologies ni circonstances favorisantes décrites dans la littérature n'était retrouvée. Le type II est fréquemment associé à certaines maladies auto-immunes, en particulier à la myasthénie qui est retrouvée dans plus de 65 % des cas^{1,4,5}. Nos 2 patients atteints du type II avaient également une myasthénie. Le type III ne semble lié à aucune des conditions ou circonstances décrites pour les types I et II. En revanche, une lymphocytose sanguine est rencontrée chez environ 30 % des patients². Les types I et III peuvent être découverts fortuitement lors d'un bilan systématique ou devant des douleurs thoraciques, une dyspnée, mais surtout des infections respiratoires récurrentes voire une détresse respiratoire^{2,5,7,8,9} comme nous l'avons noté chez nos 3 patients. Les mêmes signes révélateurs peuvent être rencontrés dans le type II. Ils sont toutefois très souvent associés à ceux d'une maladie auto-immune⁵ comme chez nos 2 patients. Tous ces signes, même peu spécifiques, ont cependant le mérite de faire réaliser une radiographie du thorax. L'élargissement du médiastin antérieur sur le cliché radiologique du thorax, lorsqu'il existe, a une valeur d'orientation vers le thymus surtout chez le sujet jeune⁷. Il était présent chez 4 de nos patients. La tomographie et l'imagerie par résonance magnétique (IRM) confirment la nature thymique de l'élargissement radiologique du médiastin, précisent ses limites et ses extensions. L'IRM au 18 Fluoro-Désoxy-Glucose (FDG) peut même permettre de suspecter le type histologique de l'atteinte thymique sans cependant éliminer formellement les autres causes de masses thymiques, en particulier les thymomes¹⁰. Pour les types I et III, l'augmentation de la taille concerne aussi bien le cortex que la médullaire. Elle est diffuse, homogène, symétrique et conserve la forme triangulaire normale de la glande, simulant ainsi le tissu thymique sain. Dans le type II, les caractéristiques du thymus sont plus variables et peu spécifiques. La glande conserve d'habitude sa forme normale, mais elle peut être élargie ou présenter une masse focale¹⁰. Par contre, un élargissement diffus ou une masse focale du thymus chez un patient ayant une myasthénie, rappelle indifféremment une HT de type II ou un thymome¹⁰. Quatre de nos patients avaient un élargissement diffus et homogène du thymus à forme conservée, sans masse focale. La cytoponction au cours de l'examen tomographique, lorsqu'elle est contributive, permet un diagnostic histologique

peu invasif¹¹. La biopsie sous thoracoscopie¹², à ciel ouvert pré-opératoire ou en cours d'examen (extemporané) permet un diagnostic histologique définitif et formel. Les types I et III se caractérisent par une architecture normale et une augmentation de taille et du poids du thymus pour un groupe d'âge et de sexe donné. Dans le type II, il existe une multiplication des follicules lymphoïdes du thymus, avec ou sans augmentation de taille de la glande⁵.

La prise en charge thérapeutique des HT n'est pas consensuelle. En effet, l'attitude thérapeutique dépend de l'âge du patient, des manifestations cliniques et du type histologique. Dans les types I et III chez les patients symptomatiques et âgés de plus d'un an, la thymectomie est très souvent indiquée en raison des risques imprévisibles d'accidents respiratoires aigus^{3,8,9}. Mlika et al⁵ ainsi que Szarf et al³ quant à eux, préconisent une corticothérapie première à base de prédnisone par voie orale à la dose de 60 mg/m² pendant 7 à 10 jours. Cette attitude nous semble légitime chez les patients âgés de moins d'un an car elle prévient les effets néfastes de la thymectomie sur l'immunité dans cette tranche d'âge. En l'absence de diminution de la taille du thymus, la thymectomie est recommandée^{3,5,13}. Chez les patients asymptomatiques, une surveillance par une tomodensitométrie thoracique tous les 3 à 6 mois après la confirmation histologique est recommandée^{5,13}. Cependant des complications évolutives aussi graves qu'imprévisibles comme les hémorragies et les accidents respiratoires aigus notamment la détresse respiratoire peuvent émailler cette surveillance^{3,8,9,10}. Deux de nos patients avaient présenté une détresse respiratoire ayant motivé leur hospitalisation en urgence. Pour ces raisons, la thymectomie nous semble licite surtout lorsque le suivi médical est irrégulier et incertain³ comme dans nos conditions d'exercice.

Pour les types II, l'attitude thérapeutique est moins discutée en raison de leur fréquente association avec certaines maladies auto-immunes comme la myasthénie. Dans la myasthénie associée à une HT lympho-folliculaire (type II), la réponse au traitement médical seul (anticholinestérasique et corticoïde) peut être incomplète tant sur les signes liés à la masse thymique que sur ceux de la myasthénie^{5,6}. En revanche, la thymectomie augmente le taux d'amélioration et de régression de la myasthénie surtout lorsqu'elle est réalisée précocement^{5,6}. La thymectomie avait permis une rémission complète et une amélioration clinique de la myasthénie chez nos 2 patients ayant une HT de type II.

Il existe de nombreuses voies d'abord pour la thymectomie. Des abord mini-invasifs sont de plus en plus proposés avec comme avantages leur faible morbidité opératoire et surtout leur caractère esthétique¹⁴. Elles ont cependant comme inconvénients un accès malaisé à l'ensemble du médiastin et aux deux plèvres médiastinales à l'origine d'exérèse incomplète et difficile d'un volumineux thymus ou d'omission de thymus ectopiques. Elles peuvent aussi être sources de difficultés opératoires avec des durées d'intervention parfois longues et imposent dans certains cas un travail en double équipe. Ainsi l'utilisation de ces techniques dépend de l'état du patient, de la taille, du siège et des extensions du thymus ainsi que des habitudes et des moyens de l'équipe chirurgicale. Nous avons opté comme Mlika et al⁵ et Lakhoo et al⁶ pour la sternotomie médiane totale qui permet l'exploration complète du médiastin antérieur sur toute sa hauteur à la recherche de thymus ectopique, associée à l'exérèse extracapsulaire en bloc du thymus et à l'ablation de toute la graisse médiastinale antérieure.

Les suites opératoires après thymectomie pour HT sont plus liées au terrain sous-jacent qu'au geste chirurgical lui-même. Pour les types I et III elles sont souvent simples^{2,5}. Dans les types II souvent associés à une myasthénie, l'effet bénéfique de la thymectomie sur celle-ci est reconnue^{5,6}. En effet Lakhoo et al⁶ rapporte des taux respectifs de rémission et d'amélioration de la myasthénie de 50% et 33,3% après thymectomie et Mlika et al⁵ des taux respectifs de 22,22% et 66,67%. Nous avons noté une rémission complète et une amélioration notable de la myasthénie chez nos 2 patients après la thymectomie. Après un suivi moyen de 3,38 ans (1 an et 10 ans), les résultats sont satisfaisants.

Conclusion

Les hyperplasies thymiques sont rares. Elles forment un groupe hétérogène du point de vue de leur pathogenèse et de leurs manifestations cliniques à l'origine de controverses thérapeutiques. La chirurgie demeure le traitement de choix en milieu sous médicalisé ou lorsque le suivi médical des patients est aléatoire.

Références

- 1- Levine GD., Rosai J. Thymic hyperplasia and neoplasia: a review of current concepts. *Hum Pathol* 1978; 9 (5): 495-515
- 2- Linegar AG., Odell JA., Fennell WM., et al. Massive thymic hyperplasia. *Ann Thorac Surg* 1993; 55 (5): 1197-1201
- 3- Szarf G., de Andrade TCM., de Oliveira R., Ota LH., Lederman HM. Massive thymic hyperplasia presenting with respiratory insufficiency in a 2-years-old child. *Thorax* 2010; 65 (6): 555-6
- 4- Large SR., Shneerson JM., Stovin PG., Wallwork J. Surgical pathology of the thymus: 20 years' experience. *Thorax* 1986; 41 (1): 51-4
- 5- Mlika M., Ayadi-Kaddour A., Marghli A., Ismail O., Kilani T., El Mezni F. True thymic hyperplasia versus follicular thymic hyperplasia: a retrospective analysis of 13 cases. *Pathologica* 2009; 101 (5): 175-9
- 6- Lakhoo K., De Fonseca J., Rodda J., Davies MRQ. Thymectomy in black children with juvenile myasthenia gravis. *Pediatr Surg Int* 1997; 12(2-3): 113-5
- 7- Eifinger F., Ernestus K., Benz-Bohm G., et al. True thymic hyperplasia associated with severe thymic cyst bleeding in a newborn: case report and review of the literature. *Ann Diag Pathol* 2007; 11 (5): 358-362
- 8- Dimitriou G., Greenough A., Rafferty G., Rennie J., Karani J. Respiratory distress in a neonate with an enlarged thymus. *Eur J Pediatr* 2000; 159 (4): 237-8
- 9- Rubb M. Er., Keilani R., Howatson AG., Haddad N., Remani H. Benign symptomatic thymic tumors. *J Ped Surg* 2000; 35 (9): 1362-4
- 10- Bogot NR., Quint LE. Imaging of thymic disorders. *Cancer Imaging* 2005; 5 (1): 139-149
- 11- Bangerter M., Behnisch W., Griesshammer M. Mediastinal mass diagnosed as thymus hyperplasia by fine needle aspiration cytology. *Acta Cytol* 2000; 44 (5): 743-7
- 12- Ascani S., Went P., Liberati AM., Piccaluga PP., Zinzani PL., Pileri SA. Difficult diagnostic and therapeutic cases: CASE 1. True thymic hyperplasia in a patient treated for T-cell lymphoma. *J Clin Oncol* 2004; 22 (5): 953-4
- 13- Sauter ER., Arensman RM., Falterman KW. Thymic enlargement in children. *Am Surg* 1991; 57 (1): 21-3
- 14- Paul S., Lee PC., Altorki NK., Stiles BM., Port JL. Partial upper sternotomy for antero-superior mediastinal surgery: an institutional experience. *Ann Surg Oncol* 2009; 16:1039–1042
- 15- Bratton AB., Cantab MB. The normal weight of the human thymus. *J Pathol Bacteriol* 1925; 28 (4): 609-620.